Lane Medical Library

Aus der Medizinischen Poliklinik der Universität München.
Vorstand: Geh. Prof. Dr. R. May.

EIN FALL VON AKTINOMYKOSE DER BLASE

Inaugural-Dissertation
zur Erlangung der Doktorwürde
in der gesamten Medizin

Verfaßt und einer hohen medizinischen Fakultät der
Ludwigs-Maximilians-Universität zu München

vorgelegt von

ERNST DRÄGERT
aus Hamburg

Ernst Stahl'sche Buchdruckerei Jos. Zaubzer, München, Rumfordstr. 1
München 1931

Gedruckt mit Genehmigung der Medizinischen Fakultät der Universität München

MEINEN ELTERN
in Dankbarkeit gewidmet

Digitized by the Internet Archive
in 2026

https://archive.org/details/IA40153302_0035

EIN FALL VON AKTINOMYKOSE DER BLASE

Geschichtliches:

Die Aktinomykose, die Strahlenpilzerkrankung, ist erst in den letzten Jahrzehnten des vorigen Jahrhunderts erkannt und näher erforscht worden. Zum ersten Male beschrieb im Jahre 1845 B. v. Langenbeck, der berühmte Kieler Chirurg, einen Fall von Karies eines Lendenwirbelkörpers, in welchem er bei dem Suchen nach dem Erreger Pilzrasen fand. Von Langenbeck glaubte zwar, in dem Pilzrasen die Ursache der Karies gefunden zu haben, aber ein sicherer Nachweis konnte nicht erbracht werden, da bisher nichts über Pilze als Krankheitserreger bekannt war. Davaine, ein französischer Arzt, beschrieb im Jahre 1850 sarkomartige Geschwülste am Kiefer eines Rindes, in denen er pilzartige Krankheitserreger gefunden hatte. Zwanzig Jahre später fand Hahn in der sogenannten Holzzunge, einer brettharten entzündlichen Infiltration der Zunge, ähnliche pilzartige Erreger. Zum ersten Male beschrieb Bollinger 1877 die Strahlenpilzerkrankung in ausführlicher Weise beim Rind. Er beobachtete in Weichteilen und Knochen des Kau- und Verdauungsapparates der erkrankten Tiere, besonders bei Rindern, entzündliche, zum Zerfall neigende Geschwülste. Als Besonderheit beschrieb Bollinger die von ihm im Eiter dieser Geschwülste gefundenen Körnchen. Der Botaniker Harz, dem Bollinger seine Entdeckung zeigte, gab wegen der strahligen Anordnung dem Pilz den Namen Aktinomyces. Bollinger bezeichnete die Erkrankung mit Aktinomykose. Ein Jahr später schon, 1878, erscheint die bedeutende Arbeit von James Israel über die Aktinomykose beim Menschen. Die Identität der Erreger der menschlichen und der tierischen Aktinomykose wurde 1880 nachgewiesen. In den folgenden Jahren wurde eifrigst um die Erforschung der Morphologie und der Biologie des Aktinomyces gerungen. Wolff und Israel waren es in erster Linie, deren Arbeiten glänzende Ergebnisse in der Erforschung darstellten. Bostroem machte sich besonders verdient um die Klärung der Aetiologie und der Pathogenese.

Erwähnenswert ist noch die Tatsache, daß bereits 1885 Thomassen von einem ersten Heilerfolg einer menschlichen Aktinomykose durch eine energische Jodkur berichtet.

Botanische Stellung:

Die Frage, ob die Strahlenpilze zu den Hyphomyceten oder zu den Schizomyceten gehören oder eine Zwischenstufe bzw. Vorstufe darstellen, ist noch heute nicht ganz geklärt. Viele Eigenschaften teilen die Strahlenpilze mit den Hyphomyceten, wie z. B. die Fadenbildung und die Bildung echter Verzweigungen. Niemals sieht man

allerdings bei den Hyphomyceten diese strahlige Anordnung, die, wie unten noch erwähnt werden wird, doch wohl als bakterielle Eigenschaft zu deuten ist.

Heute steht man (nach Lieske) auf dem Standpunkt, daß die Strahlenpilze höher entwickelte Bakterien oder reduzierte Fadenpilze oder eine gemeinsame Stammform der Bakterien wie der Fadenpilze sind.

Die Strahlenpilze bilden lange Fäden mit echten Verzweigungen neben kurzen unverzweigten Stäbchen. In neuester Zeit sind noch andere Formen beschrieben worden, so erwähnt Knorr in seiner Arbeit über „eigenartige Formen pathogener Aktinomyceten im Gewebe", daß er bei einem Fall von ostitis fibrosa im Quetschpräparat des zur bakteriologischen Untersuchung geschickten Tumors u. a. eigenartige Kugeln und eiartige Gebilde fand, von denen er mit Sicherheit annimmt, daß es sich um eine besondere Form des Aktinomyces handelt. Ebenso fand Knorr in einem anderen Falle von chronischer osteomyelitis im Ausstrich (Gramfärbung) als einzigen Befund grampositive bis 3 μ große Kugeln, die an einer Stelle in Haufen angeordnet waren. Auch hierbei handelt es sich um eine besondere Form des Aktinomyces.

Die Aktinomyceten wachsen sowohl aerob wie anaerob. Aerob bilden sie langverzweigte Fäden; sie leben hauptsächlich als Saprophyten an Getreideähren — bevorzugt wird, wie es scheint, die Gerstenähre —, Rinderhaaren, an Grashalmen, in der Erde, im Wasser und in der Luft. Bei anaerobem Wachstum finden wir neben langverzweigten Fäden die schon erwähnten bazillenähnlichen Stäbchen, und außerdem im Gewebe die die Pilze auszeichnende, typische kranzförmige Anordnung der zu Keulen verdickten Pilzfäden, die ihnen den Namen gab. Aerobes neben anaerobem Wachstum ist beobachtet worden. Die Getreideähren enthalten nur die aerob wachsenden langen Pilzfäden. Im mikroskopischen Bild sieht man häufig in den Pilzfäden bei der Gramfärbung intensiver sich färbende, vom übrigen Protoplasma sich gut abhebende Pünktchen; es sind die Sporen, die beim Zerfall der Pilzfäden entstehen sollen. Ueber ihre Haltbarkeit und größere Widerstandsfähigkeit ist noch nichts Sicheres bekannt. Welche Rolle ihnen als Infektionserreger zukommt, ist bis heute ebenfalls unbekannt.

Es wäre noch etwas zu sagen über die keulenartigen Auftreibungen der Pilzfäden, wie sie uns das typische Bild der Aktinomykose beim Menschen und beim Tier zeigt. Man nimmt heute an, daß die Anschwellung der Pilzfädenenden einer durch Antikörper hervorgerufenen Reaktion entspricht. Man denkt dabei an ähnliche Vorgänge, wie sie z. B. bekannt sind bei dem Milzbrandbazillus, der sich im menschlichen Körper zu seinem eigenen Schutze mit einer gallertartigen Kapsel umgibt. In der Reinkultur finden wir diese Kapseln nicht.

Ein künstliches Wachstum des Aktinomyces ist verhältnismäßig einfach zu erzielen, wenn genügendes Infektionsmaterial vorhanden ist. Sie wachsen auf den üblichen Nährböden, wie Bouillon, Agar, Gelatine, Milch, Blut usw. Stark alkalische Nährböden hemmen das Wachstum. Anaerob wachsen die Pilze auf festem Pepton oder eiweißhaltigen Nährböden. Die Pilzkolonien — meistens stecknadelkopfgroße, weißlichgelbe Kolonien — wachsen sehr langsam; sie zeichnen sich aus durch ein Tiefenwachstum, so daß sie häufig schwer aus dem Nährboden zu lösen sind. Doch beschreibt Knorr in der bereits obenangeführten Arbeit noch andere Wachstumsformen; so wuchs ein und derselbe anaerobe Stamm in Leber — Leberbrühe flaumartig und auf Blutagar saftig — in leicht abimpfbaren Rasen. Dieser Stamm wuchs später aerob in trockenen, bröckeligen Kolonien. Nach Nocard genügt ein 1% Jodkalium enthaltender Nährboden, um das Wachstum aufzuhalten.

Einige Eigenschaften des Aktinomyces verdienen noch Erwähnung: Es fehlt den Aktinomyceten die Eigenbewegung. Es gibt aerobe Formen, die Farbstoffe bilden, andere, die eigenartige Gerüche erzeugen; wieder andere auch anaerobe Formen bilden Enzyme, wie Amylase, Invertase, proteolytische und haemolytische Enzyme.

Pathologische Wirkung:

Aehnlich wie z. B. der Tuberkelbazillus übt der Strahlenpilz oder besser das Pilzgeflecht an dem Orte der Niederlassung im menschlichen Körper einen Reiz auf das umgebende Gewebe aus. Die erste Reaktion: Der Pilz sucht sich, wie wir es schon von anderen Krankheitserregern kennen, zu schützen und zu wehren gegen die ihn vernichtenden Stoffe, die der Körper ihm entgegenschickt. Es kommt zu den erwähnten, sich um das Pilzgeflecht strahlenförmig anordnenden, keuligen Auftreibungen der peripheren Pilzfädenendigungen. Das Zentrum des Pilzgeflechtes wird somit für eine gewisse Zeit vor den vernichtenden Kräften der im Körper gebildeten Antigene geschützt, ja es ist dadurch selbst in der Lage, eigene toxische Produkte, sogenannte Aggresine den Antigenen entgegenzuschicken und sie zu neutralisieren. Bei diesem Kampfe gehen sowohl Erreger wie die zur Kampfstätte angelockten und vom Körper mobilisierten Leukocyten, Wanderzellen usw. zugrunde. Durch ihren Zerfall werden wieder nicht spezifisch wirkende, toxische Stoffe frei, die das Gewebe in nächster Umgebung zur reaktiven Entzündung und ihren Folgeerscheinungen veranlassen.

Man findet also bei der mikroskopischen Untersuchung eines aktinomykotischen Entzündungsherdes um das Pilzgeflecht herum gelagert Leukocyten, Epitheloidzellen, Wanderzellen und seltener sogenannte Riesenzellen, ähnlich wie bei der tuberkulösen Erkrankung. Und wie bei der Tuberkulose kommt es im Laufe der Entzündung zu Knötchenbildung mit Bindegewebskapsel, einem

feinen Fibroblasten- und Bindegewebsgerüst mit neugebildeten Gefäßen, in der Mitte die Pilzdruse — wie man die Pilze in ihrer typischen Anordnung im Gewebe bezeichnet —, mitunter im jungen Granulationsgewebe mehrkernige, große Zellen (sogenannte Fremdkörperzellen). Es ist das miliare Knötchen entstanden, das sogenannte Granulom.

Das Schicksal eines solchen Granuloms ist dem eines Tuberkelknötchens in mancher Beziehung ähnlich. Im günstigsten Falle kommt es zur bindegewebigen Umwandlung und zur Verkalkung eines solchen Granuloms. So kann man nach Entkalkung mit verdünnter Salzsäure mikroskopisch noch Pilzdrusen nachweisen. Oder es kommt frühzeitig zur Einschmelzung und Abszeßbildung, wobei die Gefahr eines Einbruches eines solchen Abszesses in die Blutgefäße mit folgender Metastasierung besteht. Was den Aktinomyces auszeichnet, ist sein expansives Wachstum. Aus den Mutterknötchen bilden sich Tochterknötchen; selbst wenn das Mutterknötchen bereits narbig umgewandelt ist, bilden feinste Pilzfäden Ableger und Herde eine neue Erkrankung. So zeichnet der Aktinomyces seinen Weg durch lange Narbenstränge. Anderseits können die Mutterknötchen, wenn sie selbst zerfallen, mit den umgebenden Tochterknötchen durch Zusammenfließen nach Schwinden des Zwischengewebes ein Konglomeratgranulom bilden. So entstehen große Abszesse, von derbem, schwieligem Granulationsgewebe umgeben, die sich nur durch den Gehalt an Aktinomycesdrusen von anderen Abszessen auszeichnen. Die aktinomykotische Entzündung macht vor keinem Gewebe halt; Organe, Muskel, Knochen, selbst die immerhin sehr derben, bindegewebigen Kapseln, wie z. B. der Nieren, fallen der Entzündung anheim. Sehr merkwürdig ist die Tatsache, daß man — im Gegensatz zur Tuberkulose — Lymphbahnen fast nie ergriffen sieht. Werthemann fand allerdings bei einem Fall von Lungenaktinomykose in einzelnen Lymphdrüsen der Birfurkationsstelle typisch aktinomykotisch erkranktes Gewebe. Wegelin fand bei einer Meningitis aktinomykotica spezifisches Granulationsgewebe in den perineuralen Lymphspalten. Im allgemeinen nimmt man an, daß eine Mischinfektion eine Beteiligung des Lymphapparates bedingt. Letzteres ist nicht allzu selten.

Aetiologie und Pathogenese:

Durch die bekannten Eintrittspforten kann der Aktinomyces in den menschlichen Körper gelangen. Durch die verletzte oder entzündlich veränderte Haut und Schleimhaut, durch die Mund- und Rachenhöhle (Tonsillen!), durch Aufnahme von pilzhaltigem Material in den Digestionstraktus, durch Einatmung von infiziertem Staub. Eine wie wichtige Rolle z. B. kariöse Zähne bei der aktinomykotischen Infektion spielen, ist allgemein bekannt. Interessant ist zu dieser Frage das Untersuchungsergebnis von Lord, der 300 Patienten untersuchte, die nicht nachweisbar an Aktinomykose erkrankt waren.

Bei 16 Patienten fand Lord kariöse Zähne, von diesen konnte er bei elf Patienten Aktinomyceten in den kariösen Zähnen nachweisen; die Diagnose konnte Lord durch Tierversuche sicherstellen.

Der Ort der primären Läsion läßt sich in vielen Fällen der Erkrankung nicht mehr feststellen. Jahrelang können nach dem Primäraffekt die schlummernden Infektionen neu aufflackern. Nach Rosenstein spielen Traumen als auslösende Momente bei schlummernden Infektionen eine nicht unbedeutende Rolle. Rosenstein zitiert dazu den Fall von Kunith. K. berichtet von einer primären Nierenaktinomykose bei einem 4¾jährigen Knaben, der im Anschluß an einen Unfall (Fall von einer Schaukel) in der rechten Lendengegend eine Schwellung und rechts unter der zwölften Rippe eine granulierende, eitersezernierende Fistel aufwies.

Von allen aktinomykotischen Erkrankungen ist die Beteiligung des Urogenitalsystems gegenüber anderen Organen verhältnismäßig selten. Und im Urogenitalsystem wiederum nimmt die Harnblase noch eine besondere Stellung ein.

Nach Rosenstein teilt man die aktinomykotische Infektion ein in:

I. primäre Infektion
   a) ohne nachweisbare Eintrittspforten
   b) direkte Infektion (durch Fremdkörper);
II. sekundäre Infektion
   a) auf dem Blutweg
   b) aus der Nachbarschaft.

Wenn man überhaupt von einer primären Aktinomykose sprechen darf — vergleiche primäre Tuberkulose —, so ist doch sicher, daß bei beiden eine Verletzung der Haut bzw. der Schleimhaut die Voraussetzung ist. Nun weiß man, wie schon oben erwähnt wurde, gerade bei der Aktinomykose mit Sicherheit, daß das erste Eindringen von Pilzen allzu häufig ohne irgendwelche nachweisbare — nicht einmal mikroskopisch nachweisbare — Veränderungen der Eintrittspforte vonstatten geht. Israel berichtet z. B. von einem Fall einer Nierenaktinomykose, bei welcher der alleinige Sitz der Erkrankung zweifelsohne die eine Niere war; denn nach ihrer Entfernung konnte der Patient elf Jahre lang vollständig gesund beobachtet werden. Sehr wahrscheinlich waren kariöse Zähne die Eintrittspforten, doch ließen sich an ihnen keine spezifisch entzündlichen Veränderungen nachweisen.

Die bisher bekannten Fälle von Blasenaktinomykose:

Von den bisher in der Literatur bekannten Fällen von Blasenaktinomykose beschreibt Ponzet eine primäre Form. Es handelte sich um einen Patienten, der sich masturbandi causa eine Getreideähre in die Harnröhre eingeführt hatte. Am Blasengrund, von der Blaseninnenfläche ausgehend, entwickelte sich ein primäres Aktinom. Sekundär folgte eine perivesikale und eine perirektale Infiltration. Bei Rindern wurden von Ernst, Riek und Joest primäre Blasen-

aktinomykosen beschrieben. Die Autoren sind der Ansicht, daß die primäre Infektion schon kurz post partum durch den noch offenstehenden Urachus möglich war. Sie fanden regelmäßig ei- bis mannsfaustgroße, kugelige Geschwülste am Blasenscheitel: die Geschwülste sprangen in das Blasenlumen vor, waren von zottig gewucherter Schleimhaut überzogen. Auffallend bei den primären Infektionen ist das Ueberwiegen des profilerativen Wachstums, während eitrige Einschmelzungen fehlen (Rosenstein).

Die sekundäre Aktinomykose der Blase ist bei weitem häufiger. Bei ihr spielt die Infektion auf dem Blutweg fast keine Rolle. Aus der Literatur sind meines Wissens keine derartigen Fälle bekannt. Wichtiger ist die Infektion aus der Nachbarschaft.

Zwei Wege sind möglich, um zur Blase zu gelangen. Zunächst die Infektion durch die primär erkrankte Haut. Von dort durch das subkutane und perivesikale Gewebe (Paracystitis aktinomykotica) kann sekundär die Blasenwand von der Infektion ergriffen werden. Eine andere Möglichkeit: Der primäre Herd ist ein inneres Organ, am häufigsten der Darm, seltener die Nieren, die Prostata, die Ovarien usw. Von dort aus sekundäre Infektion der Blase, sei es durch direktes Hineinwuchern der aktinomykotischen Entzündung entlang dem die Blase umgebenden Gewebe, oder durch sich senkenden Eiter vom primär erkrankten Organ in oder auf die Blase. Gerade die Neigung und Fähigkeit des Strahlenpilzes, im Körper flechtenmäßig ohne Schonung irgendeines Gewebes zu wuchern und zu wandern, bestärkt diese Möglichkeit der erstgenannten Infektion.

Bei 320 Fällen von Aktinomykose des Bauches (die häufigsten Fälle waren Darm-, coecum- bzw. Wurmfortsatz-Aktinomykosen) lag 14mal die Blase im Bereich der Eiterung. In drei Fällen war nur die Prostata der Erkrankung erlegen. Bei den übrigen elf Fällen bestand eine sekundäre Blasenaktinomykose durch direktes Uebergreifen der Entzündung vom primären Herd. In neun Fällen kam es zur Perforation des durch die Blasenwand wuchernden aktinomykotischen Abszesses in das Blasenlumen. In zwei Fällen war nur die äußere Harnblasenbegrenzung ergriffen (nach Rosenstein zitiert).

Von einer sekundären Aktinomykose der Blase berichtet E. Köster in ausführlicher Weise. Es handelte sich um einen 40jährigen Patienten, der seit etwa einem Monat, bevor er in die Behandlung kam, über stechende Schmerzen in der Blasengegend klagte. Außerdem hatte der Patient beim Wasserlassen Schmerzen. Bei der Untersuchung fand sich oberhalb der Symphyse ein gut abgrenzbarer Tumor. Die Punktion dieses Tumors ergab keinen Eiter.

Cystoskopie: Am Blasenscheitel ein fünfmarkstückgroßer, kugeliger Tumor, der rot schimmerte. Ferner wurden 8 bis 10 polypenartige, zottige Gebilde gefunden. Leider geht aus dem Bericht nicht hervor, inwieweit diese genannten Gebilde mit dem Tumor in Verbindung standen. Der Tumor war nicht ulzeriert, die Umgebung des Tumors war nicht endzündlich verändert.

Bei der Operation fand sich in Höhe des Blasenscheitels ein Abszeß, aus dem bei der Eröffnung dicker Eiter sich entleerte. Im Eiter selbst konnte die Untersuchung Aktinomycesdrusen nachweisen. Ebenso wurden die zottigen Gebilde als aktinomykotische Gewebe erkannt. Ob in letzteren Drusen oder spezifisches aktinomytisches Gewebe gefunden wurde, läßt sich aus dem Bericht nicht entnehmen. Die Nachbehandlung mit Jod und Röntgenbestrahlung der Blase erzielte volle Heilung nach mehreren Monaten. Der Verfasser glaubt, daß die Infektion mit Aktinomyceten durch die durch eine lang dauernde Intertrigo geschädigte Haut am Leib zwischen Symphyse und Nabel vonstatten ging. Der Patient hatte angeblich Gelegenheit genug zur Infektion, da er kurz vor seiner Erkrankung als Soldat während des Manövers häufig auf Stroh und Heu schlafen mußte. Für diesen Weg sprach außerdem, daß bei der Durchtrennung der Haut während der Operation in der Mittellinie zwischen Nabel und Symphyse eine brettharte Infiltration gefunden wurde. Der Verfasser erwähnt leider nicht, ob die pathologisch-histologische Untersuchung eines Gewebestückchens aus diesem Bezirk das für Aktinomykose typische Granulationsgewebe bestätigte. Von einer bakteriologischen Untersuchung des Harnes wird nichts berichtet.

Von einem anderen Fall sekundärer Blasenaktinomykose ähnlicher Pathogenese berichtet Kazda.

Von einer bestehenden Intertrigo der Haut in der Unterleibsgegend entwickelte sich in dem Bindegewebe zwischen den Muskuli recti, dem Cavum Retzii bis in das perivesikale Gewebe und der Blasenwand selbst eine fortschreitende, granulierende Form der Aktinomykose. Interessant ist, daß bei dem von E. Köster geschilderten Fall die Schleimhaut der Blasenwand nicht ergriffen war, was auch für die Infektion durch die Haut sprach.

F. Rupp berichtet von einer sekundären Blasenaktinomykose, die vom Darm aus ihren Ursprung nahm.

Der Patient, ein Landarbeiter, klagte seit längerer Zeit über Darm- und später hinzugetretene Blasenbeschwerden. Bei der Untersuchung wurde oberhalb der Symphyse ein palpabler Tumor gefunden, der mit dem Schambein fest verbacken war. Der Tumor war gut abgrenzbar. Im Sediment fanden sich Leukocyten und Erythrocyten.

Bei der Cystoskopie fand sich ein hühnereigroßer Tumor, der den Blasenscheitel halbkugelig vorwölbte. Die bedeckende Schleimhaut „wulstete sich leistenförmig und sprang hahnenkammartig" in das Blaseninnere vor. Zahlreiche zarte und durchsichtige Oedemblasen waren auf den Schleimhautfalten zu sehen. An einzelnen Stellen befanden sich kleinste, gelblich durchschimmernde Knötchen, die teilweise erodiert waren und deren Inhalt sich in die Blase entleert hatte. Das erkrankte Gebiet der Blasenwand war lebhaft gerötet, petechienartige Blutungen in der Schleimhaut waren zahlreich vorhanden, zum Teil auch kleinste Geschwüre, die mit Fibrinflöckchen bedeckt waren.

Von einem bakteriologischen Nachweis der Pilze im Urin berichtet der Verfasser nichts.

Der Patient wurde mit Jod innerlich und Diathermiebestrahlung auf die Tumorgegend behandelt. Der Erfolg war Fistelbildung. In dem sich entleerenden Eiter konnten einwandfrei Pilzfäden und Drusen nachgewiesen werden. Nach 3½ Monaten war cystoskopisch die Geschwulst bis auf ein kleines Schleimhautinfiltrat zurückgegangen. Der Verfasser stützt sich bei der Beurteilung des Infektionsweges auf die Anamnese und das durch die Cystoskopie erhaltene Bild eines von außen auf die Blase einwuchernden Tumors, der zwar die Schleimhaut der Blase bereits in Mitleidenschaft gezogen hatte, doch primär vom Darm ausging.

Mehrere Fälle sekundärer Blasenaktinomykose sind in der Literatur bekannt, die von einer Aktinomykose der Niere ihren Ursprung nahmen.

In dem oben bereits erwähnten, von Israel als primäre Nierenaktinomykose veröffentlichten Fall fand der Verfasser trüben Urin, in welchem mikroskopisch schon staubgrießartige, schnell sich zu Boden senkende Körperchen auffielen. Mikroskopisch stellten sich diese Körperchen als runde Häufchen von zusammengebackenen Eiterkörperchen dar, in deren Mitte sich jedesmal ein Pilzrasen befand. Der Pilzrasen war manchmal verkalkt, teilweise konnten Fäden, hier und dort mangelhaft ausgebildete Keulen festgestellt werden.

Die Cystoskopie ergab eine ganz normale Schleimhaut mit Ausnahme einer kleinen Ulzeration in der Gegend der Uretermündung, die der Seite der kranken Niere entsprach. Nach Entfernung der kranken Niere wurde der Patient, wie bereits oben erwähnt, vollständig gesund.

Kunith, der eine ebenfalls obenerwähnte primäre Nierenaktinomykose veröffentlichte, konnte, nachdem die Diagnose durch die Autopsie der entfernten Niere gestellt worden war, noch nachträglich (vier Tage post operationem) im Urinsediment des Kranken Pilzfäden, von Leukocyten umgeben, nachweisen. Von einer Mitbeteiligung der Blase berichtet der Verfasser nichts. Er glaubt, daß der Pilzfäden enthaltende Eiter artifiziell bei der Operation in den Ureter gedrückt wurde.

Leider fehlen in einzelnen Fällen von Aktinomykose (Niere, Prostata, Ovarien, Tuben usw.), bei denen man eine Mitbeteiligung der Blase erwarten könnte, hierüber angestellte Untersuchungen. So wurden in einzelnen Fällen von Nierenaktinomykose zwar Pilzfäden gefunden, doch fehlte ein Bericht über das cystoskopische Ergebnis. Natürlich besteht die Möglichkeit, daß bei einer Nierenaktinomykose trotz Ueberrieselung mit Infektionsmaterial die Blase zunächst nicht erkranken muß; denn zur Erkrankung bedarf es sehr wahrscheinlich einer irgendwie geschädigten Schleimhaut, sei es durch eine bestehende Cystitis oder mechanische Verletzung usw. So hat Israel bei einer bestehenden Lungenaktinomykose im Urin-

sediment Aktinomyceten nachweisen können, ohne daß eine klinisch nachweisbare Erkrankung der Nieren oder der Blase bestand. Was für den Tuberkelbazillus als erwiesen gilt, scheint auch auf den Aktinomyces zuzutreffen, nämlich eine intakte Niere zu passieren, ohne sie oder die Blase zu infizieren.

Zusammenfassend ist zu sagen: Bei den meisten obenangeführten Fällen von Blasenaktinomykose wurden Tumoren gefunden, die teilweise in der Blasengegend von außen palpiert werden konnten oder im cystoskopischen Bild gesehen wurden. Sichergestellt wurde die Diagnose regelmäßig durch den Nachweis von Pilzen und Drusen im Eiter dieser Tumoren oder Abszesse.

Die cystoskopischen Befunde weichen zum Teil voneinander ab. So sah Israel lediglich eine kleine Ulzeration in der Gegend der Uretermündung, Köster einen großen Tumor und eigenartig zottige Gebilde (Rosenstein, der die Aktinomykose der Urogenitalorgane sehr eingehend studiert und beschrieben hat, bezeichnet Kösters Blasenbefund als absolutes Unikum in der Literatur, für das es eine Parallele nicht gebe). Rupp sah neben einem fast hühnereigroßen Tumor kleinste, gelblich durchschimmernde Knötchen, die zum Teil ulzeriert waren.

Im Tierversuch scheint es bisher nicht gelungen zu sein, derartig auffallende Tumoren in der Blase festzustellen. Bei intravenöser und intraperitonealer Injektion von anaeroben Reinkulturen wurden gelblichweiße, mohn- bis sagokorngroße Knötchen in verschiedener Anzahl auf den einzelnen Organen gefunden. Die Blasenwand blieb fast immer verschont, trotzdem im Harn der Nachweis von Pilzen gelang. Lediglich der peritoneale Ueberzug der Blase wies häufiger Knötchen auf. Je nach Menge des Infektionsmaterials und der Lebensdauer der geimpften Tiere war die Größe und die Zahl der einzelnen Knötchen verschieden. Bevorzugung einzelner Organe konnte nicht regelmäßig festgestellt werden.

Rosenstein betont mit Recht, von welchem unschätzbaren Wert rechtzeitige Erkennung, besonders der sogenannten primären Formen der Aktinomykose, d. h. der Formen, bei denen die Eintrittspforten unbekannt sind, ist. Bei Verdacht auf Aktinomykose des Urogenitalsystems ist eine frühzeitige bakteriologische Untersuchung des Harnes unbedingt erforderlich.

Nachdem im vorstehenden die bisher bekannten Fälle von Blasenaktinomykose angeführt wurden, sei es erlaubt, von einem eigenen Fall einer Blasenaktinomykose zu berichten, der klinisch viel eher an eine tuberkulöse Erkrankung der Nieren bzw. Blase denken ließ, dessen Diagnose aber durch sicheren bakteriologischen Nachweis von Aktinomyceten gestellt wurde.

Bericht über die Krankheit der Patientin M. D., Oberlauterbach (Ndb.).

Vorgeschichte:

Die Patientin M. D. wurde uns im April 1931 mit der Verdachtsdiagnose: Nierentuberkulose überwiesen. Die neunzehnjährige Maurermeisterstochter gibt folgende Vorgeschichte an:

Der Vater, 44jährig, lebt, ist gesund. Die Mutter, 42jährig, war 1930 an einem Myom der Gebärmutter erkrankt, wurde erfolgreich operiert.

Zwei Schwestern leben. Eine Schwester ist gesund. Die andere Schwester hatte vor fünf Jahren einen Lungenspitzenkatarrh, vor einem Jahr eine Rippenfellentzündung. Zur Zeit bestehen noch Husten und etwas Auswurf.

Eine Cousine unserer Patientin, die im Hause wohnte, starb im Mai 1931 an offener Tuberkulose der Lungen.

Beide Geschwister der Mutter sind an Tuberkulose gestorben. Ebenfalls die Großmutter mütterlicherseits.

Die Patientin ist auf dem Lande groß geworden, sie war als Kind immer kränklich und schwach, hatte Masern, Keuchhusten und häufig Erkältungskrankheiten. Angeblich war die Patientin niemals lungenkrank. Die Regel trat im 15. Lebensjahre auf, war anfangs unregelmäßig, jetzt regelmäßig.

Krankheitsbeschwerden traten vor vier Jahren zum ersten Male in Erscheinung, und zwar Druckgefühl in der Magengegend sofort nach dem Essen. Kein Aufstoßen, kein Sodbrennen. Niemals hatte die Patientin Brechreiz. Der Stuhl war wechselnd, Verstopfung, dünnflüssig, angeblich von normaler Farbe. Die erwähnten Magen-Darmbeschwerden bestehen seit zwei Jahren nicht mehr. — Ebenfalls vor vier Jahren — und zwar nach Angabe der Patientin plötzlich — traten Schmerzen in der rechten Nierengegend auf. Der Schmerz, ein dumpfer Druckschmerz, sei zum Kreuzbein herunter ausgestrahlt, manchmal direkt in die Blase bis herunter in die Schamlippen. Der Urin sei dann oft bei diesen Schmerzattacken rötlich, stark getrübt, besonders nach längerem Stehen habe sich ein starker Satz gebildet.

Bei der Arbeit (Haus- und Gartenarbeit) hatte die Patientin an starken Ermüdungserscheinungen, Kopfschmerzen und Schwindelgefühl zu leiden gehabt. Angeblich waren die Augenlider häufig geschwollen. Die Rücken- und Kreuzbeschwerden bestehen mit kleinen Unterbrechungen noch heute. Die Patientin hat sich in den letzten Jahren nie richtig gesund gefühlt, sie klagt über zeitweise auftretendes Brennen beim Wasserlassen; manchmal kann die Patientin das Wasser nicht halten.

Der Appetit ist schlecht, der Durst mitunter vermehrt. Husten und Auswurf hat die Patientin nicht, Fieber will sie manchmal gehabt haben, doch niemals hatte sie Nachtschweiße. Seit Januar 1931 hat die Patientin ell Pfund an Gewicht nach ihrer Angabe verloren. Der Schlaf ist gut; von seiten der Sinnesorgane bestehen keine Beschwerden.

Auf nachträgliches Befragen gibt die Patientin zu, zur Erntezeit häufig Getreideähren gekaut zu haben.

Status:

151 cm große und 45,5 kg schwere Patientin von zierlichem Körperbau. Der Ernährungszustand ist etwas reduziert, die Muskulatur entsprechend. Die Haut ist blaß, die Schleimhäute sind mäßig durchblutet; Haemoglobin 80 %. Die zahnärztliche Untersuchung ergab Schmelzdefekte am 7. o. l., im übrigen gesunde Zähne. Die Mundschleimhaut ist etwas blaß, ein krankhafter Befund ist nicht nachweisbar. Die Tonsillen sind nicht vergrößert. Die Zunge ist feucht, nicht belegt. Die Schilddrüse ist gering hypertrophiert, weich. Drüsen sind am ganzen Körper nicht nachweisbar.

Der Brustkorb ist mäßig gewölbt, symmetrisch, lang und flach. Die Atemexkursionen sind ergiebig.

Das Zwerchfell steht in der Höhe der sechsten Rippe, ist gut verschieblich. Die Perkussion ergibt über beiden Lungen normalen Schall. Das Atemgeräusch ist vesiculär. Nebengeräusche sind nicht nachweisbar.

Die Herzgrenzen sind normal, der Spitzenstoß im 5. J. K. R., zwei Querfinger neben dem linken Sternalrand fühlbar. Die Aktion ist etwas lebhaft, regelmäßig. Die Töne sind rein, A. II : P. II. R. R. 110/75. Der Puls, 102 in der Minute, ist kräftig. Arterien und Venen sind ohne krankhaften Befund.

Die Röntgenuntersuchung des Brustkorbes ergibt: Gefäßband schlank, das Herz ist klein, steil gestellt. Die Lungen zeigen keine Schattenvermehrung. Das Zwerchfell tiefstehend, ist gut verschieblich. Die Komplementärräume sind frei. An der linken Clavicula wird eine offene Epiphysenlinie gefunden.

Der Leib ist weich. In der Blasengegend besteht eine Druckempfindlichkeit. Doch lassen sich weder derbe Resistenzen noch ein Tumor in dieser Gegend nachweisen. Die Leber und die Milz sind nicht vergrößert. Die Röntgenuntersuchung des Magen-Darmkanales ergibt: Langmagen, Angelhakenform, große Hubhöhe. Konzentrische Peristaltik, volle Durchschnürung. Bulbus und Duodenalschatten ohne pathologischen Befund. ½ h. p. c. Magen zur Hälfte entleert. 5 h. p. c. Magen leer. Brei im Ileum. 24 h. p. c. Brei bis auf geringe Niederschläge entleert.

Breieinlauf: Glatter Einlauf, offene Bauhin'sche Klappe. Es besteht Druckempfindlichkeit im Unterbauch. Aufnahme nach der Entleerung: Erhebliche Breireste im Dünn- und Dickdarm.

Epikrise: Außer Insuffizienz der Bauhin'schen Klappe war röntgenologisch kein krankhafter Befund zu erheben. Die Untersuchung des Magensaftes ergab normale Werte. Im Stuhl wurden weder occultus Blut (nach drei fleischfreien Tagen) noch Wurmeier gefunden.

Die Untersuchung des Knochensystems, insbesondere der Wirbelsäule, ergab: Unbestimmt angegebene Klopfempfindlichkeit in der Gegend des 2. bis 4. Lendenwirbelkörpers. Die Ventro-Dorsal und Profilaufnahme der Lendenwirbelsäule zeigen von seiten der Knochen und Zwischenwirbelscheiben keine Besonderheiten. Die Becken- und Kreuzbeinaufnahme ergibt normalen Befund. Die orthopädische Untersuchung bestätigt die Intaktheit der Wirbelsäule. Es wurden lediglich einige Myogelosen in den Rückenstreckern festgestellt. Wir ließen die Patientin auch von den Gynäkologen untersuchen. Virgo intacta. Die vorgenommene rectale Untersuchung ergab keinen nachweisbaren pathologischen Befund.

Dauernd bestanden während der klinischen Beobachtung bei der Patientin subfebrile Temperaturen. Tagesmaximum betrug 37,6 bis 37,8° C.

Blutuntersuchung: Wa. R. negativ.

Blutstatus: Erythrocyten 4 672 000.
Färbeindex: 0,86,
Leukocyten: 9900, davon:
80% Neutrophile, 1% Eosinophile, 2% Uebergangsformen, 17% Lymphocyten. —

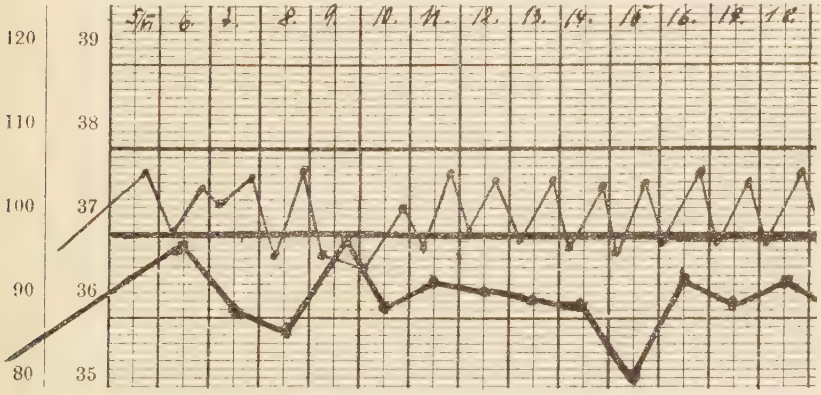

Ausschnitt aus der Fieberkurve.

Auf Grund der Anamnese und der Diagnose des einweisenden Arztes wurde auch von uns zuerst an eine Tuberkulose der Nieren gedacht und

die Patientin einer urologischen Untersuchung unterzogen. Das dabei gewonnene Pyelogramm schien zunächst den Verdacht auf eine bestehende rechtsseitige Nierentuberkulose zu bestätigen. Im Sediment des rechten Ureterenharnes fanden sich zahlreiche Erythrocyten; das Pyelogramm zeigte: rechtes Nierenbecken gut erhalten, dagegen Kelche erweitert und verwaschen. Zu denken gab dabei, daß die durchgeführte Untersuchung weder mikroskropisch, bakteriologisch noch im Tierversuch die Diagnose Tuberkulose bestätigen konnte.

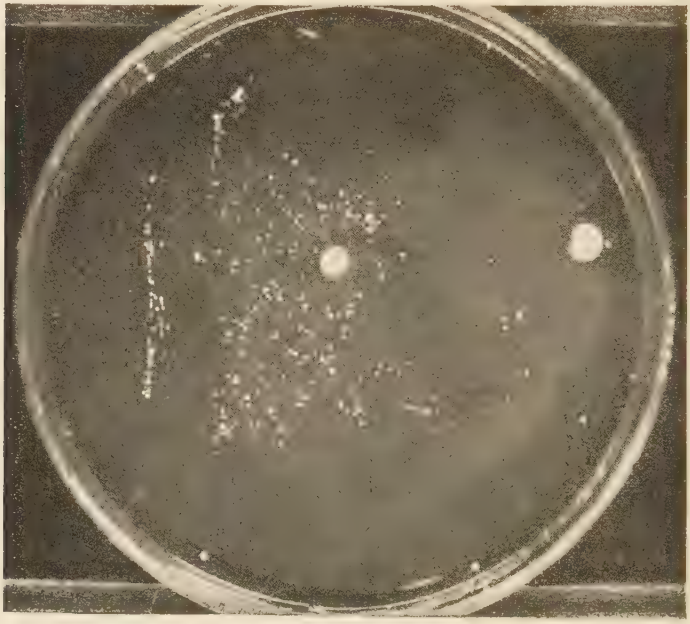

Photographie der bei der zweiten Untersuchung gefundenen auf Blutagar körnig wachsenden Kolonien. Die beiden großen Kolonien sind Verunreinigungen.

Da die Beschwerden der Patientin nach achtwöchigem Aufenthalt in ihrem Heimatsort nicht gebessert waren, wurde uns die Patientin zur erbetenen Kontrolluntersuchung wieder geschickt.

Der Allgemeinstatus ist unverändert. Die Nierenfunktionsprüfungen werden nachgeholt, Reststickstoff- und Harnsäurewerte im Blut sind normal, beide Nieren konzentrieren im Wasserkonzentrationsversuch in normaler Weise.

Die wiederholte urologische Untersuchung ergab folgendes: Der Blasenurin ist klar, das spezifische Gewicht beträgt 1020. Die Reaktion ist schwach sauer, Eiweiß und Zucker sind negativ. Sediment: Leukocyten, vereinzelte Erythrocyten und Epithelien. Colibakterien? Die Blasenkapazität beträgt 160 cm.

Cystoskopisches Bild: In der Gegend der linken Ureterenöffnung befinden sich mehrere hirsekorngroße, nicht ulzerierte gelbliche Knötchen. (Tuberkula?)

Die Einführung des rechten und linken Ureterenkatheders gelangt zur vollen Höhe. Der Urin aus beiden Nieren ist klar, die Menge normal. Injektion von 10 ccm Indigokarmin in den linken Glutaeus zeigt Blauausscheidung gleichzeitig aus beiden Nieren, nach fünf Minuten beginnend, nach 13 Minuten in genügender Intensität. Pyelographie mit 6½ ccm Umbrenal-physiologischer Kochsalzlösung rechts und links. Röntgenbefund: beiderseits normale Füllung der Becken und Kelche. Die Kelche sind stark verzweigt, besonders rechts. Konturen völlig glatt. Die Unschärfe bei der

Grampräparat aus denselben Kolonien: 1000fach vergrößert.

Füllung am 16. 4. muß auf die Unruhe der Patientin während der Aufnahme zurückgeführt werden.

Aufnahme 10 Minuten nach der Füllung: Noch deutliche Füllung der Becken und Kelche sowie der Ureteren und der Blase.

Aufnahme nach 20 Minuten: Keine wesentliche Aenderung des Bildes.

Aufnahme nach 30 Minuten: Geringe Abnahme der Schattenintensität des Kontrastmittels.

Aufnahme 45 Minuten nach der Füllung: Keine wesentliche Aenderung. Nieren, Becken und Kelche auf sämtlichen Aufnahmen ohne Besonderheiten. Prompte Ausscheidung des Kontrastmittels.

Herr Professor Knorr vom hiesigen hygienischen Universitätsinstitut hatte die Freundlichkeit, dieser urologischen Untersuchung beizuwohnen, und die sterile Entnahme des Ureteren- und des Blasenharnes zu überwachen. Die von ihm persönlich vorgenommenen bakteriologischen Untersuchungen ergaben folgendes: Der Nachweis von Tuberkelbazillen gelingt wieder nicht. Ureterenurin: rechts und links steril.

Blasenurin (Kathederurin): Auf Leber-Leberbrühe, flockiges Wachstum von Aktinomyceten. Ueberimpfung auf Traubenzucker-Blutagar. Nach etwa 20 Tagen flächenhaftes Wachstum, trocken, dünn, nicht ein-

wachsend. Die Ausstriche nach Gram gefärbt ergeben einwandfreie Aktinomyceten (Stäbchen und Fäden mit echten Verzweigungen).

Nachdem eine Röntgenbestrahlung der Nieren vorgenommen war (in drei Sitzungen 180% von hinten und 80% von vorn H. E. D., davon etwa 100% Tiefendosis), wurde die Patientin in ihre Heimat entlassen. Anfang Oktober wurde die Patientin von uns in ihrem Heimatdorfe aufgesucht. Das Aussehen der Patientin ist noch immer blaß, doch ihre Beschwerden, vor allem Blasenbeschwerden, haben nachgelassen. Temperatur 37,1° C. Die körperliche Untersuchung ergibt nichts Wesentliches. Der Blasenurin wird, soweit es in einer Bauernstube möglich ist, steril mittels Katheder entnommen.

Bei der bakteriologischen Untersuchung zeigte sich eine Verunreinigung mit Bazillus Döderlein. Nach etwa 14 Tagen konnten aus der Leber-Leberbrühekultur Abimpfungen auf Blut gemacht werden. Anaerobes, körniges Wachstum von Aktinomyceskolonien, einwachsend.

Einwandfrei wurden wieder Aktinomyceten festgestellt.

Mitte November wurde eine Wiederholung der Cystoskopie und der bakteriologischen Untersuchung vorgenommen. Das Allgemeinbefinden ist weiterhin gebessert, bei der Cystoskopie fand sich lediglich in der Gegend der linken Ureteröffnung ein etwa hirsekorngroßer, gering erhabener, gelber Herd mit rötlichem Hof.

Die genaue bakteriologische Untersuchung konnte keine Aktinomyceten mehr nachweisen.

Zusammenfassung:

Es wird von einem Fall einer leicht verlaufenden Aktinomykose der Blase mit subfebrilen Temperaturen und einer geringen Leukocytose berichtet. Aus dem wiederholten bakteriologischen Nachweis von Aktinomyceten und dem cystoskopischen Bild wird die Diagnose gestellt, wobei Anamnese und klinischer Befund mehr dem Bilde einer Tuberkulose entsprach. Ob wir diesen erwähnten Fall von Blasenaktinomykose zu den primären Formen ohne bekannte Eintrittspforte oder zu den sekundären Formen rechnen wollen, ist irrelevant. Denkbar wäre, daß von einem primären Herd — vielleicht im Darm oder sonst irgendwo — die Pilze in das Blut gelangen konnten, durch die intakten Nieren ausgeschieden wurden und in der irgendwie geschädigten Blasenschleimhaut eine spezifische Entzündung verursachten. Daß diese Möglichkeit besteht, konnte, wie bereits oben erwähnt wurde, Israel nachweisen. Eine andere Möglichkeit wäre, daß tatsächlich in einer der beiden Nieren ein aktinomykotischer Herd vorhanden war, der durch die Untersuchung nicht festgestellt werden konnte (was ja auch aus den geringen zur bakteriologischen Untersuchung zur Verfügung stehenden Nierenurinmengen leicht erklärlich wäre). Ein dritter Weg wäre der, daß eine direkte Infektion durch die kurze Urethra bei unserer Patientin stattgefunden hat (Herumrutschen auf dem Boden usw.). Doch ist letzteres sehr unwahrscheinlich.

Ob die Bestrahlungen der Nieren, wenn wir annehmen, daß ein primärer Herd in ihnen vorhanden war, die Erkrankung zur Ausheilung gebracht haben, mag dahingestellt sein. Dafür könnte sprechen, daß nach der Bestrahlung der Nieren die in der Blase gefundenen Knötchen bis auf eines verschwunden waren und der Nach-

weis der Pilze nicht mehr gelang. Daß Spontanheilungen möglich sind, ist ziemlich sicher. Es ist durchaus denkbar, daß die Aktinomykose auf dem Lande, besonders bei der weiblichen Bevölkerung, weit häufiger in einer leichten Verlaufsform besteht, als uns bisher bekannt ist. Es wäre interessant, einmal in größerer Anzahl Urine weiblicher Landbewohner bakteriologisch auf ihren Gehalt an Pilzen zu untersuchen. Meines Wissens fehlen Untersuchungen in dieser Richtung.

Da uns dieser Fall einer Blasenaktinomykose gezeigt hat, wie die Erkrankung klinisch unter dem Bilde einer Tuberkulose verlaufen kann, so sei zum Schlusse nochmals betont, wie wichtig neben der Pyelographie der Nieren die bakteriologische Untersuchung des Harnes ist, insbesondere wegen des therapeutischen Vorgehens. Auch eine einmal vorgenommene Pyelographie kann täuschen, wie wir gesehen haben. Und wie unrecht hätte man der Patientin getan, wenn man etwa daran gedacht hätte, nur auf das erste Pyelogramm hin und ohne bakteriologische Untersuchung die für Nierentuberkulose einzig mögliche Behandlung — nämlich die Entfernung der einen Niere — vorzunehmen, während doch die heutige Therapie der Aktinomykose Röntgenbestrahlungen und innerliche Jodgaben zunächst operativem Vorgehen vorzieht.

Zum Schlusse ist es mir angenehme Pflicht und Bedürfnis, Herrn Geh. Prof. R. May für die freundliche Ueberlassung des Themas, die Durchsicht der Arbeit und die Uebernahme des Referats, Herrn Prof. Knorr vom Hygienischen Universitätsinstitut für die bakteriologischen Untersuchungen, Herrn Dr. H. Mezger für die urologischen Untersuchungen meinen ergebensten Dank zu sagen.

LEBENSLAUF.

Ich, Ernst Drägert, wurde geboren am 26. Juli 1905 in Hamburg als Sohn des Kaufmanns Emil Drägert daselbst.

Ich besuchte das Matthias-Claudius-Gymnasium meiner Vaterstadt und legte daselbst im März 1925 die Reifeprüfung ab. Ich begann das Studium der Medizin in Tübringen, wo ich mein Physikum machte. Meine klinischen Semester verbrachte ich in Bonn (1) und München (4), das medizinische Staatsexamen bestand ich im Dezember 1930 in München. Seit 1. Februar 1931 bin ich als Medizinalpraktikant an der Medizinischen Universitätspoliklinik München tätig.

Literatur.

Aschoff L.: Lehrbuch der pathologischen Anatomie, Bd. I.
Berliner klinische Wochenschrift 1899, Seite 1129.
Bollinger: Zentralblatt f. deutsche med. Wissenschaft 1877 Nr. 27.
Bostroem: Beiträge z. pathol. Ana. z. allg. Pathol., Bd. 9, H. 1.
Brunner C.: Tuberkulose, Aktinomykose, Syphilis d. Magen-Darmkanales. Deutsche Chir. Lfg. 46 e, Enke 1907.
Zentralblatt für Bakteriologie, Band 70, 1913, S. 290.
Deutsche Zeitschrift für Chirurgie, Kunith 1908, Bd. 92, Seite 181.
Donalies-Schmidt: Beitrag zur Kenntnis der Lungen-Aktinomykose. Med. Klinik Nr. 20, 1930, S. 735.
Dressel: Beitrag zur Aktinomykosefrage. Zentralblatt für bakt. Parasitenkunde und Infektionskrankh. 1925, Abt. I, Bd. 95.
Eckert: Klinische Wochenschrift 1922 Nr. 36.
Handbuch der Chir. Kirschner-Nordmann VI. II. S. 845.
Israel James: Virchows Archiv f. pathol. Anat. u. Physiol., Bd. 74.
Israel und Wolff: desgleichen, Bd. 151, S. 471.
Kazda: Deutsche Zeitschrift f. Chir., Bd. 156.
Kolle-Kraus: Band 5 I, S. 97 und S. 73.
Koester E.: Deutsche Zeitschr. f. Chir. 1923, Bd. 181, S. 60.
Knorr M.: Eigenartige Formen pathogener Aktinomyceten im Gewebe. Zeitschr. für bakt. Parasitenkunde und Infektionskrankheiten 1931, Band 120.
Knorr-Friedrich: Ostitis fibrosa localisata m. Nachweis v. Aktinomyceten. Deutsche Zeitschr. f. Chir. 212, Bd. 5, 6. Heft.
Kleinschmidt P.: Archiv f. kl. Chir. 1922, 120, S. 658.
Lieske: Morphologie u. Biologie d. Strahlenpilze, Leipzig 1921.
Münter: Zbl. Bakt. II, Abt. Orig. 44, S. 673.
Noeßke H.: Die Strahlenpilzerkrankung d. Menschen, Enke 1922.
Pfeiler W.: Berl. klin. Wochenschr. 1921 Nr. 48.
Rosenstein P.: Berliner klin. Wochenschr. 1918 Nr. 5.
Rosenstein P.: Handbuch d. Urologie 1927, S. 218.
Rupp F.: Aktinomykose der Blasenwand. Deutsche Zeitschr. f. Chir. 1928, 211, S. 208.
Schlagenhaufer: Virchows Archiv 1906, Bd. 184, S. 491.
Sprengel H.: Beitrag z. doppelseitigen Tubenaktinomykose. Med. Klinik Nr. 28, 1930, S. 1040.
v. Tempski: Bruns Beitrag 1927, 139, S. 207.
Werthemann: Ueber die Generalisation der Aktinomykose. Virchows Archiv 1925, Bd. 255.
Winterstein K.: Seltene Lokalisation von Aktinomykose. Erlangen, Med. Diss. v. 31. Jan. 1922 (Auszug).
Wendling A.: Zur Kenntnis der Eintrittspforten und Verbreitungswege der Aktinomykose. Würzburg, Med. Diss. v. 29. November 1923 (Auszug).
Wildholz: Lehrbuch der Urologie 1927, S. 327.